

interlinkage between carbohydrate metabolism disorders and proatherogenic changes of a growing fetus during gestation period, and the asphyxia of newborns, finds explanation in deterioration of energy supply of their organism.

Therefore, metabolic disorders among pregnant women with obesity are pathogenically correlated with obstetric complications due to an insufficient organism's energy supply progression, initiated by pathological insulin resistance and dislipidemia.

Key words: pregnancy, obesity, insulinresistance, dyslipidemia, obstetric complications.

*Рецензент – проф. Громова А. М.
Стаття надійшла 05.06.2019 року*

DOI 10.29254/2077-4214-2019-2-2-151-176-179

УДК 616.127-005.8-053.6

Шапошник О. А., Шевченко Т. І., Сорокіна С. І., Якимишина Л. І., Кудря І. П.

ДІАГНОСТИКА АТИПОВОГО ПЕРЕБІГУ ГОСТРОГО ІНФАРКТУ МІОКАРДА У ПАЦІЄНТА МОЛОДОГО ВІКУ

Українська медична стоматологічна академія (м. Полтава)

olgashaposhnyk2017@gmail.com

Зв'язок публікації з плановими науково-дослідними роботами. Стаття є фрагментом планової НДР УМСА на тему «Запальний, ішемічний, больовий синдром у хворих на ішемічну хворобу серця: тригери, роль супутньої патології, механізми, критерії діагностики, лікування» (№ державної реєстрації 0112U003122).

Вступ. Хвороби системи кровообігу (ХСК) являються однією з найважливіших медико-біологічних та соціальних проблем в Україні та світі. ХСК серед населення України є основною причиною смерті та складають 67% в структурі смертності громадян. Цей показник є одним із найвищих в Європі (В.М. Коваленко, 2016 р.). Саме інфаркт міокарда (ІМ) є найчастішою причиною втрати працездатності у дорослому віці, а рівень смертності від нього складає 10-12% (в Україні 16,2%). У США, за результатами епідеміологічного дослідження дорослого населення, поширеність ІХС становить 7,3%, в Україні (за даними МОЗ) – 10,0% [1]. За статистикою, частіше на ІМ страждають чоловіки віком від 38 до 60 років. Жінки страждають на це захворювання в півтора-два рази менше [2,3]. Згідно зі статистичними даними США, частота гострого ІМ серед чоловічого населення віком старше 40 років коливається в різних регіонах світу від 2 до 6 на 1000 населення; кожні 29 секунд реєструється новий випадок ІМ, кожну хвилину один хворий від нього помирає [4]. Поодинокі роботи присвячені особливостям клінічного перебігу ІХС у молодому віці [5].

Стратифікація ризику лежить в основі вибору лікувальної тактики. Відомо, що сучасний підхід до лікування хворих на ІМ передбачає обов'язковий розподіл хворих за ступенем ризику настання у них несприятливих подій – нового (повторного) ІМ або смерті [6,7]. Своєчасне виявлення хворих з високим ризиком ускладнень дозволяє застосувати по відношенню до них більш «радикальну» лікувальну тактику, наприклад, скерувати на раннє інвазивне втручання [8,9].

Розуміння принципів розвитку ІХС, особливостей гемодинаміки, пізня первинна діагностика потребують достатньо високої кваліфікації лікарів первинної ланки.

Мета дослідження. Встановити особливості клінічного перебігу ІМ у дорослих залежно від віку, гематологічних і серологічних показників.

Об'єкт і методи дослідження. Проаналізовано 12 медичних карт пацієнтів з атипичним перебігом гострого інфаркту міокарда. Представлений пацієнт Г., 1987 року народження, був госпіталізований до кардіологічного відділення Полтавської обласної клінічної лікарні ім. М.В. Скліфосовського (ПОКЛ), у якого під час щорічного профілактичного огляду були виявлені зміни на електрокардіограмі (ЕКГ).

За період спостереження хворого в умовах кардіологічного відділення ПОКЛ проведені загальноклінічні, лабораторні та інструментальні обстеження (ЕКГ на апаратах «Юкард-100», «Юкард-200», ехокардіоскопія на апараті «Acuson X300» фірми «Siemens», добуве моніторування з використанням Холтерівської системи «LAVTECH Ltd», версія програмного забезпечення V4.04.RC14).

Результати дослідження та їх обговорення. Поліморфізм клінічних симптомів ІМ викликає діагностичні труднощі у лікарів. Діагностика його проста лише при типовому перебігу і характерних змінах ЕКГ, гематологічних та серологічних показників.

При аналізі медичної карти хворого встановлено, що біль в ділянці серця і за грудиною пацієнта не турбував. У кардіолога на диспансерному обліку не знаходився. Під час щорічного профілактичного огляду на виробництві виявлені зміни на ЕКГ. Однак, у зв'язку із відсутністю будь-яких скарг, чітких клінічних проявів своєчасно ІХС не діагностувалась, спеціального клінічного спостереження, обстеження і лікування не пропонувалось. Інформація про наявність патології серця у найближчих родичів відсутня. Палить до 1-ї пачки цигарок за дві доби. При госпіталізації загальний стан хворого задовільний, свідомість ясна, шкіра блідо-рожева. Частота дихальних рухів – 17/хв. При аускультатії легень дихання везикулярне, хрипи не вислуховуються. Пульс 96 уд./хв, ритмічний, задовільного наповнення та напруження. АТ – 120/80 мм рт. ст. Ліва межа відносної серцевої тупості визначається по лівій середньоключичній лінії в VI міжребер'ї. Тони серця ослаблені, діяльність ритмічна. Живіт м'який, безболісний. Печінка не виступає з-під краю реберної дуги. Поперекова ділянка без особливостей. Сатурація киснем – 99%. При аналізі ЕКГ від 10.04.19 р. (**рис. 1**) виявлено ознаки Q-позитивного передньо-бокового розповсюдженого ІМ. В результаті обстеження у хворого виявлені ознаки ІХС: Постінфарктний кардіо-

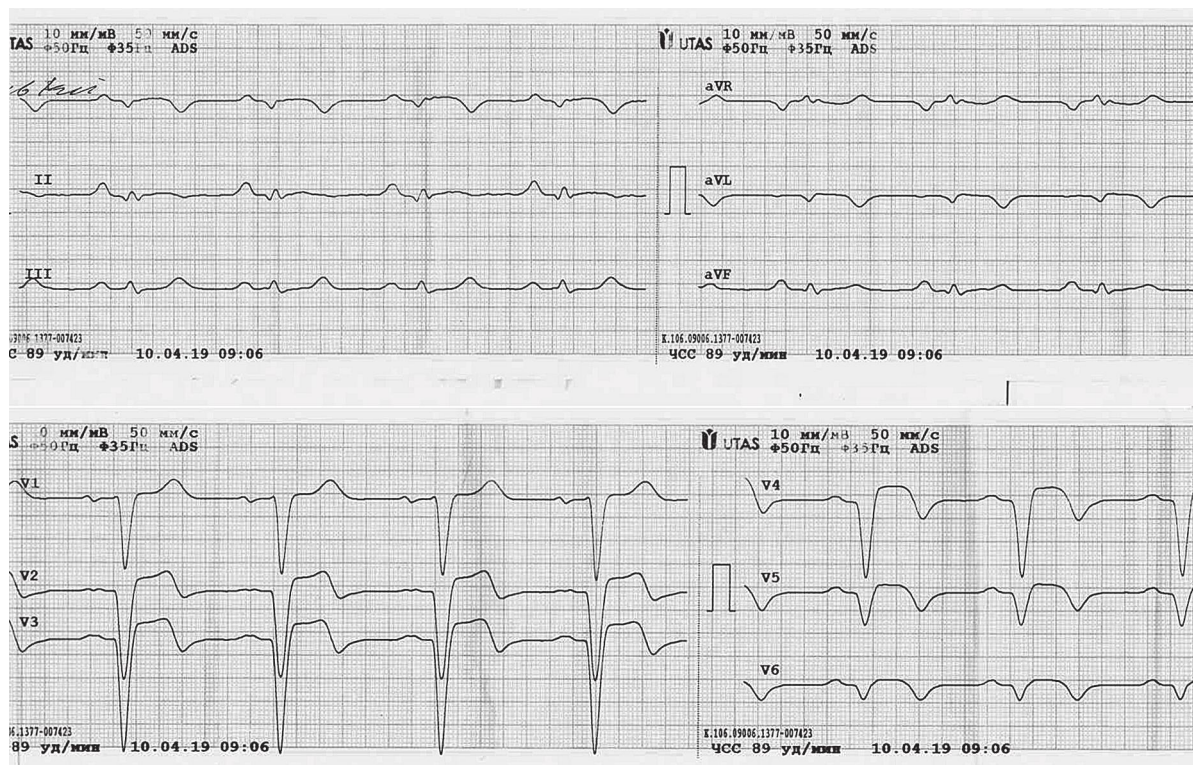


Рис. 1. ЕКГ від 10.04.19 р. Ритм синусовий, правильний, частота серцевих скорочень (ЧСС) – 96 уд./хв., комплекс QS у V₁-V₆ з елевацією сегмента ST на 3 мм у V₂-V₃.

склероз (розповсюджений інфаркт міокарда із зубцем Q передньобочкової стінки лівого шлуночка за даними ЕКГ) СН I ст.

За допомогою ехокардіоскопічного обстеження 11.04.19 р. (рис. 2) виявлено: мітральний клапан: форма М-подібна, незначна регургітація. Тристулковий клапан: форма М-подібна. Легенева артерія: без змін, діаметр 20 мм. Клапан легеневої артерії: без змін. Лівий шлуночок: кінцевий систолічний об'єм 195 мл, кінцевий діастолічний об'єм 298 мл, ударний об'єм 103 мл, фракція викиду лівого шлуночка 35%. Товщина міжшлуночкової перегородки (МШП) 10 мм з аневризматичним випинанням з розповсюдженням на верхівку та наявністю пристінкового тромба. Товщина задньої стінки лівого шлуночка 10 мм. Ліве передсердя: кінцевий діастолічний розмір (КДР) 39 мм. Правий шлуночок: КДР 30 мм, не розширений. Перикард: рідини немає. Таким чином діагностована аневризма верхівки і МШП з пристінковим тромбом, значно знижена систолічна функція лівого шлуночка, розширена порожнина лівого шлуночка, відносна недостатність МК I-II ст.

За результатами загальноклінічних та інших додаткових методів досліджень (загальноклінічного аналізу крові, сечі, біохімічного аналізу крові з визначенням рівня МВ фракції КФК, рівня тропонінів Т та І, коагулограми, рентгенографії ОГК) відхилень від норми не виявлено. З метою уточнення діагнозу пацієнту проведена коронарографія, під час якої діагностована оклюзія середнього відділу передньої міжшлуночкової гілки лівої коронарної артерії (ПМШГ ЛКА). Базуючись на результатах фізикального обстеження та додаткових лабораторних, інструментальних методів дослідження встановлений заключний клінічний діагноз: ІХС: Постінфарктний кардіосклероз (розповсюджений інфаркт міокарда із зубцем Q

передньобочкової стінки лівого шлуночка за даними ЕКГ, ЕХОКС, коронарографія (17.04.19) – оклюзія середнього відділу ПМШГ ЛКА), хронічна аневризма верхівки та МШП з пристінковим тромбом лівого шлуночка, недостатність мітрального клапана I-II ст. СН I ст., зі зниженою фракцією викиду лівого шлуночка (ФВ 35% ЕХОКС 15.04.19 р.) ФКІІ. В подальшому рекомендовано: 1. Консультація кардіохірурга в Національному інституті серцево-судинної хірургії імені М.М. Амосова (НІССХ ім. М.М. Амосова) з метою вирішення питання про можливість оперативного лікування. 2. Диспансерний нагляд кардіолога за місцем проживання. 3. Дієта з обмеженням жирів, вуглеводів, солі. Продовжити прийом ксарелто 15 мг під час їжі, бісопролол 2,5 мг в обід (під контролем ЧСС, АТ) після прийому їжі, клопідогрель 75 мг ввечері після їди, аторвостатин 20 мг ввечері. Пацієнту успішно

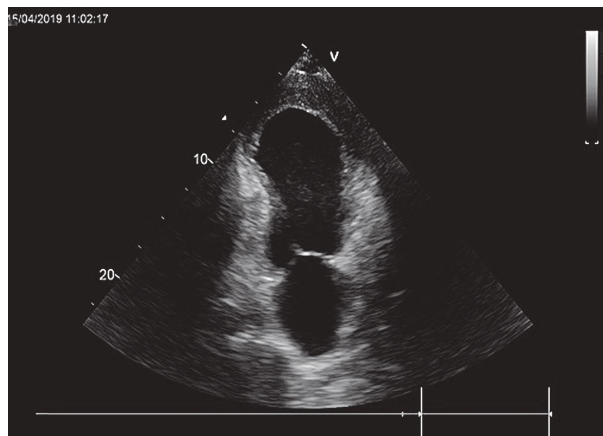


Рис. 2. Аневризма верхівки і МШП лівого шлуночка з пристінковим тромбом А4С, Color Doppler of TV.



Рис. 3. Макропрепарат видаленої аневризми верхівки лівого шлуночка з пристінковим тромбом.

проведена аневризмектомія з тромбектомією лівого шлуночка в НІССХ ім. М.М. Амосова (рис. 3).

Отже, незважаючи на значні наукові досягнення в клінічній медицині, серцево-судинні захворювання, і в першу чергу, ІХС, як і раніше, домінують у структурі захворюваності та смертності як у світі, так і в Україні (Коваленко В.М., Корнацький В.М., 2013; Коваленко В.М., 2015; Townsend N., 2015). Причиною смерті

хворих на ІХС частіше за все є гострі атеротромботичні ускладнення, що пов'язані з пошкодженням атеросклеротичної бляшки. В той же час, характерною ознакою ІХС є неможливість передбачити розвиток гострих коронарних подій, обумовлених атеротромбозом. Більшість методів, які використовуються для діагностики гострого коронарного синдрому (ГКС), базуються на виявленні вогнищ некрозу чи минулих порушеннях функції міокарда (Hansson G.K., 2011; Ridker P.M., 2009). Однак в клінічній практиці не менш важливим є виявлення таких показників, які б дозволили передбачити розвиток ГКС чи діагностувати його у хворих на ранніх стадіях захворювання.

Висновки. Відсутність лабораторних змін на першому тижні недуги ускладнюють діагностику ІМ на ранніх стадіях хвороб. Атиповий перебіг ІМ у хворого молодого віку продемонстрував можливість застосування сучасних діагностичних методів, а також дав змогу оцінити функціонування уражених коронарних судин та обрати правильну тактику лікування.

Перспективи подальших досліджень. Розробка діагностичних алгоритмів дозволить своєчасно виявляти гострі форми ішемічної хвороби серця у осіб молодого віку, попереджати розвиток ускладнень та покращить якість життя пацієнтів.

Література

- Voronkov LG, Amosova KM, Bagrij AE. Metodichni rekomendacii Ukrain's'koi asociacii kardiologiv diagnostiki, likuvannja ta profilaktiki hronichnoi sercevoi nedostatnosti u doroslih (korotka versija). Shidnoevropejs'kij zhurnal vnutrishn'oi ta simejnoi medicyny. 2015;12(1):65-71. [in Ukrainian].
- Dyachuk DD, Moroz GZ, Gidzyska IM, Lasycya TS. Poshyrenist faktoriv ryzyku sercevo-sudynnykh zakhvoryuvan v Ukraini: suchasnyj poglyad na problemu. Ukrayinskij kardiologichnyj zhurnal. 2018;1:91-101. [in Ukrainian].
- Shevchenko TI, Sorokina SI, Kudria IP, Shaposhnyk OA. Vplyv likuvannia levokarnitynom na perebih stabilnoi ishemichnoi khvoroby sertsia u patsientiv z nealkoholnoiu zhyrovoiu khvoroboiu pechinky ta ozhyrinnia. Ukrayinskij zhurnal medycyny, biologii ta sportu. 2017 Serp31;4(6):121-7. [in Ukrainian].
- Mitchenko OI, Romanov VYu. Optimizatsiya likuvannja ta korektsiya sertsevo-sudynnoho ryzyku u patsiyentiv iz arterial'noyu hipertenzijeyu ta metabolichnym syndromom. Ukrayins'kyj medychnyj chasopys. 2015;2(106):667-70. [in Ukrainian].
- Ami B. Bhatt, MD; Elyse Foster, MD, FAHA; Karen Kuehl, MD, MPH; Joseph Alpert, et al. Congenital Heart Disease in the Older Adult: A Scientific Statement From the American Heart Association. Circulation [Internet]. 2015;131:1884-931. Available from: <http://circ.ahajournals.org/content/131/21/1884>
- Stone N, Robinson J, Lichtenstein A, Bairey Merz CN, Blum CB, Eckel RH, et al. American College of Cardiology/American Heart Association Task Force on Practice Guidelines. 2013 ACC/AHA guideline on the treatment of blood cholesterol to reduce atherosclerotic cardiovascular risk in adults: a report of American College of Cardiology/American Heart Association Task Force on Practice Guidelines [published correction appears in Circulation. 2014;129(2):46-8]. Circulation 2014;129(2):1-45.
- van der Bom T, Winter MM, Bouma BJ, Groenink M, Vliegen HW, Pieper PG, et al. Effect of valsartan on systemic right ventricular function: a double-blind, randomized, placebo-controlled pilot trial. Circulation. 2013 Jan 22;127(3):322-30.
- Potiazhenko MM, Vakulenko KE, Liulka NO, Dubrovynskaia TV, Ostapchuk YuA. Suchasni metody likuvannia STEMI u khvoroj starechoho viku. Ukrayinskij medychnyj chasopys. 2017 Cherv 3;119:136-9. [in Ukrainian].
- Prykhodko NP, Shaposhnyk OA, Hopko OF. Predyktory rozvytku uskladnenoho hostroho infarktu miokarda u khvorykh na hostryi koronarnyi syndrom. Aktualni problemy suchasnoi medycyny: Visnyk Ukrainkoj medychnoi stomatolohichnoi akademii. 2013 Serp 13;2(42):150-2. [in Ukrainian].

ДІАГНОСТИКА АТИПОВОГО ПЕРЕБІГУ ГОСТРОГО ІНФАРКТУ МІОКАРДА У ПАЦІЄНТА МОЛОДОГО ВІКУ

Шапошник О. А., Шевченко Т. І., Сорокіна С. І., Якимішина Л. І., Кудря І. П.

Резюме. У статті представлена актуальна тема інфаркту міокарда в аспекті атипичних варіантів його розвитку, із зазначенням поширеності і найбільш схильних контингентів пацієнтів. Наводиться випадок з практики, що демонструє рідкісний атипичний перебіг гострого інфаркту міокарда зі своєчасною діагностикою, що визначила ранній початок адекватного лікування і сприятливий перебіг захворювання.

Ключові слова: інфаркт міокарда, пізня діагностика, методи лікування, оптимізація прогнозу.

ДІАГНОСТИКА АТИПІЧНОГО ТЕЧЕННЯ ОСТРОГО ІНФАРКТУ МІОКАРДА У ПАЦІЄНТА МОЛОДОГО ВОЗРАСТА

Шапошник О. А., Шевченко Т. І., Сорокіна С. І., Якимішина Л. І., Кудря І. П.

Резюме. В статті представлена актуальна тема інфаркту міокарда в аспекті атипичних варіантів його розвитку з указанням розповсюдженості і найбільш підвержених контингентів пацієнтів. Приводиться складно дифференційований випадок з практики, демонструючий рідке атипичне течення гострого

инфаркта миокарда со своевременной диагностикой, определившей раннее начало адекватного лечения и благоприятное течение заболевания.

Ключевые слова: острый инфаркт миокарда, поздняя диагностика, методы лечения, оптимизация прогноза.

ACUTE MYOCARDIAL INFARCTION ATYPICAL COURSE DIAGNOSTICS IN THE PATIENT OF YOUNG AGE

Shaposhnyk O. A., Shevchenko T. I., Sorokina S. I., Yakymyshyna L. I., Kudrya I. P.

Abstract. The article presents a clinical case of a myocardial infarction painless variant, complicated by the formation of chronic left ventricular aneurysm with a parietal thrombus. The case of practice demonstrating the rare atypical course of acute myocardial infarction, with timely diagnosis, has determined the early onset of adequate treatment and favorable course of the disease.

The purpose of the study is to update the problem of diagnosis of coronary heart disease at a young age.

Object and methods. There is a patient G., born in 1987, who was admitted to the cardiology department of the Poltava Regional Clinical Hospital. M.V. Sklifosovsky (PRCH), with the changes at the electrocardiogram which were detected during the prophylactic examination. During the period of patient's observation, on the basis of the cardiology department of the PRCH, general-clinical, laboratory and instrumental examinations were carried out. The patient was not at the dispensary supervision of cardiologist. During an annual prophylactic examination, ECG changes are detected. However, due to the absence of any complaints, clear clinical manifestations, the CHD was not timely diagnosed, special clinical monitoring, examination and treatment were not offered. The pain in the area of the heart and behind the sternum does not bother. From anamnesis of life: the pathology of heart in the closest relatives denies. He smokes one pack of cigarettes for two days.

Objectively: the general condition is satisfactory, the skin is pale pink, there are no swelling, clear lung sounds above the lungs, vesicular breathing at auscultation. Pulse 89 ppm, rhythmic, satisfactory filling. Blood pressure (BP) – 120/80 mm Hg. Art., oxygen saturation – 99%. Gastrointestinal, urinary, nervous and endocrine pathology were not detected. The signs of Q-positive anterior myocardial infarction (MI) were detected at electrocardiogram from 10.04.2019. In order to clarify the diagnosis of the patient, coronary angiography was performed, during which the occlusion of the middle part of the anterior interventricular branch of the left coronary artery was diagnosed.

Clinical diagnosis: CHD: postinfarctional cardiosclerosis (diffused with the Q wave myocardial infarction of the left ventricle anterior wall according to ECG and echocardiography, coronarangiography (17.04.19) – chronic aneurysm of the apex and interventricular septum with left ventricular parietal thrombus, mitral valve insufficiency I-II st., HF I st., with a lower left ventricular ejection fraction (EF- 35%, echocardiography at 15.04.19), FC II.

According to the recommendations, the patient is operated at the National Institute of Cardiovascular Surgery named after MM. Amosov.

The case of an atypical MI in a young patient demonstrated the possibility of modern diagnostic methods using, as well as the ability to evaluate the functioning of affected coronary vessels and to choose the correct tactics of surgical treatment.

Key words: myocardial infarction, late diagnosis, treatment methods, optimization of the prognosis.

Рецензент – проф. Скрипник І. М.

Стаття надійшла 10.06.2019 року